

## CASOS CLÍNICOS

# Síndrome de Birt-Hogg-Dubé, en un paciente con clínica cutánea y mutación en el exón 12 del gen BHD: c.1429 C > T;p.R477X

I. Fuertes, J.M. Mascaró-Galy y J. Ferrando

Servicio de Dermatología. Hospital Clínic. Universidad de Barcelona. Barcelona. España.

**Resumen.** El síndrome de Birt-Hogg-Dubé es una genodermatosis de herencia autosómica dominante caracterizada por la presencia de fibrofolliculomas, cáncer renal, quistes pulmonares y pneumotórax espontáneo. Recientemente ha sido identificado el gen FCLN, responsable de este proceso, localizado en el brazo corto del cromosoma 17. Presentamos el caso de un varón de 49 años, con múltiples pápulas blanquecinas en la cara, el cuello y el área retroauricular. La histología fue compatible con fibrofolliculoma y el estudio genético demostró una mutación patogénica en el gen FCLN.

**Palabras clave:** síndrome de Birt-Hogg-Dubé, fibrofolliculoma, gen FCLN.

### BIRT-HOGG-DUBÉ SYNDROME IN A PATIENT WITH CUTANEOUS SYMPTOMS AND A c.1429 C > T;p.R477X MUTATION IN EXON 12 OF THE FOLLICULIN GENE

**Abstract.** Birt-Hogg-Dubé syndrome is an autosomal dominant genodermatosis characterized by the presence of fibrofolliculomas, renal cancer, pulmonary cysts, and spontaneous pneumothorax. Recently, the folliculin gene responsible for this process has been identified, located on the short arm of chromosome 17. We present the case of a 49-year-old man with multiple whitish papules on the face, neck, and retroauricular area. Histology was compatible with fibrofolliculoma and genetic study showed a pathogenic mutation of the folliculin gene.

**Key words:** Birt-Hogg-Dubé syndrome, fibrofolliculoma, folliculin gene.

## Introducción

El síndrome de Birt-Hogg-Dubé (SBHD) es una rara genodermatosis de herencia autosómica dominante producida por una mutación en el gen FCLN. Clínicamente se manifiesta con una tríada de lesiones cutáneas consistente en fibrofolliculomas, tricodiscomas y acrocordones, a la que se asocia un aumento del riesgo de padecer quistes pulmonares, pneumotórax espontáneo y cáncer renal. La incidencia de este síndrome es desconocida, sin embargo, considerando la variabilidad de su penetrancia y por tanto de sus manifestaciones clínicas, parece probable que esté infradiagnosticado.

Presentamos el caso de un varón de 49 años que consulta por la presencia de múltiples pápulas asintomáticas en el área facial, retroauricular y cervical, asociadas a lesiones sugestivas de acrocordones de 10 a 15 años de evolución. El estudio histológico de las lesiones cutáneas fue la clave para el diagnóstico de un SBHD, que se confirmó posteriormente mediante un análisis genético.

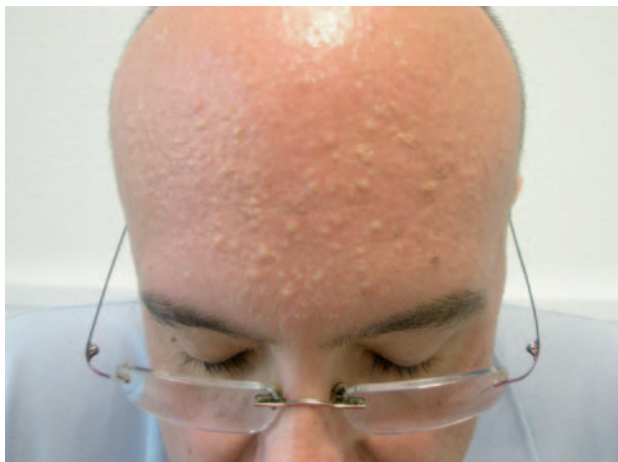## Caso clínico

Se trata de un varón de 49 años entre cuyos antecedentes patológicos destaca una hiperuricemia en tratamiento farmacológico y una hepatitis crónica por virus C (VHC) bajo controles ecográficos. Consulta por la presencia de múltiples pápulas faciales asintomáticas de 10 a 15 años de evolución.

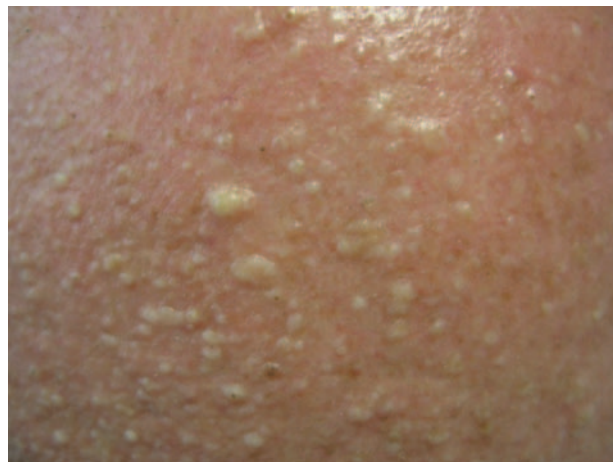A la exploración física el paciente presenta numerosas lesiones cutáneas de aspecto papular de 1 a 3 mm de diámetro, coloración blanquecina y firmes al tacto distribuidas en el área frontal, retroauricular y cervical (figs. 1 y 2). Se observan, además, numerosas lesiones tipo acrocordón en

Correspondencia:  
Irene Fuertes.  
Servicio de Dermatología.  
Hospital Clínic.  
C/ Villarroel, 170.  
08036 Barcelona. España.  
tressoles8113@hotmail.com

Aceptado el 7 de julio de 2008.



**Figura 1.** Fibromas perifoliculares frontales.



**Figura 2.** Detalle de las lesiones frontales mostradas en la figura 1.

el cuello y la región superior del tórax. El paciente no presentaba otras lesiones cutáneas ni mucosas.

Con la orientación diagnóstica de tumores anexiales múltiples se solicita el estudio histológico de una de las lesiones localizadas en el área frontal.

La biopsia realizada muestra agrupaciones de colágeno y fibroblastos con una disposición concéntrica en torno a los folículos pilosos compatible con un fibroma perifolicular (figs. 3 y 4).

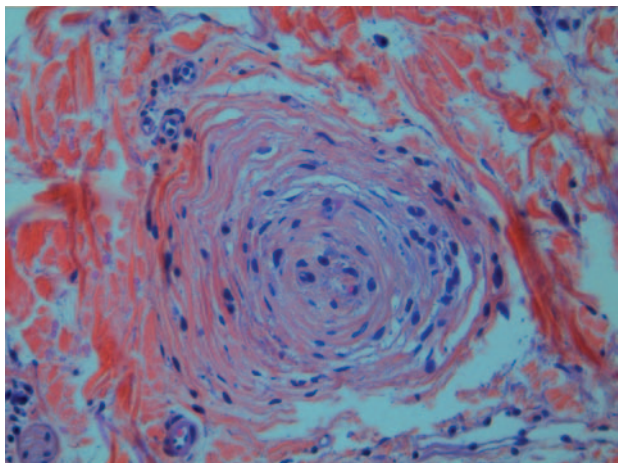
Nos hallamos, pues, ante un paciente con múltiples fibromas perifoliculares en el área facial, cervical y parte superior del tórax, por lo que consideramos necesario descartar un SBHD. Por este motivo, solicitamos un análisis de ADN.

El estudio genético detecta una mutación en heterocigosis en el exón 12 del gen BHD. Dicha mutación representa un cambio en el nucleótido 1429 y afecta al codón 477 que pasa de una arginina a un codón de parada y que ha sido descrita previamente<sup>1</sup>, y podemos considerarla como responsable del SBHD en nuestro paciente.

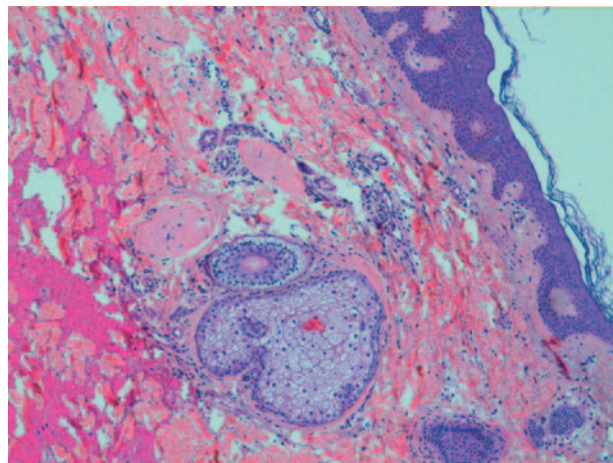
## Comentario

En 1977 los canadienses Birt, Hogg y Dubé describieron la presencia de múltiples lesiones cutáneas papulares pequeñas, firmes al tacto, en la frente, el cuero cabelludo y el cuello de 15 personas de una misma familia pertenecientes a tres generaciones sucesivas<sup>2</sup>. Estas lesiones se transmitían siguiendo un patrón autosómico dominante. El estudio histológico permitió diferenciar dos tipos de tumores benignos que afectaban al folículo piloso y a los que diagnosticaron como fibrofolliculomas y tricodiscomas. Característicamente, estos pacientes presentaban, además, múltiples acrocordones. Esta tríada cutánea se denominó síndrome de Birt-Hogg-Dubé.

Actualmente se acepta que los fibrofolliculomas y los tricodiscomas son clínicamente indistinguibles y forman parte de un mismo espectro histológico<sup>3,4</sup>. Asimismo, se ha demostrado que algunas de las lesiones diagnosticadas clínicamente como acrocordones presentan histológicamente



**Figura 3.** Fibroma perifolicular (hematoxilina-eosina, ×100).



**Figura 4.** Fibroma perifolicular (hematoxilina-eosina, ×400).

características compatibles con los fibrofolliculomas, por lo que pueden considerarse una variante fenotípica de los mismos<sup>5-7</sup>. En el caso de nuestro paciente decidimos realizar un estudio histológico de uno de los múltiples acrocordones del área cervical. Dicho estudio no objetivó, sin embargo, signos compatibles con un fibrofolliculoma. Dada la benignidad de dichas lesiones y la disposición de datos suficientes para el diagnóstico, consideramos innecesario realizar nuevas biopsias.

Hoy sabemos que el SBHD es una genodermatosis rara, de incidencia desconocida y penetrancia muy variable, que se transmite de generación en generación con un patrón de herencia autosómico dominante.

En el año 2001 se demostró la asociación de este síndrome con el cromosoma 17p11<sup>8,9</sup> y un año más tarde fue identificado el gen FCLN en dicho *locus*<sup>10</sup>. Hasta ahora se han descrito numerosas mutaciones y parece que la mayoría de ellas producen una desactivación del gen FCLN y, por tanto, de la proteína foliculina codificada por el mismo. Actualmente se desconoce la función exacta de esta proteína, pero estudios recientes han sugerido que podría tratarse de una proteína supresora de tumores<sup>11,12</sup>.

Los pacientes con SBHD presentan, además de la clínica cutánea que puede en ocasiones estar ausente, un aumento del riesgo de padecer quistes pulmonares, pneumotórax espontáneo<sup>13,14</sup> y cáncer renal<sup>15</sup>.

En cuanto a la patología pleuro-pulmonar, Zbar et al determinaron un aumento del riesgo de 32 veces (ajustado por edad y otros factores como el tabaco) respecto a la población normal para los pneumotórax espontáneos en los pacientes con SBHD. Es, además, característico que los quistes pulmonares en estos pacientes afecten a las bases pulmonares en contra de lo que sucede en otros procesos más frecuentes, como el enfisema<sup>16</sup>. Estos quistes pueden romperse dando lugar a un pneumotórax. No deberíamos, por tanto, denominarlos pneumotórax espontáneos, ya que se trata de pneumotórax secundarios a la rotura de un quiste pulmonar.

La asociación con cáncer renal fue descrita por primera vez por Roth et al en 1993<sup>15</sup>. Al parecer, en estos pacientes, el cáncer renal tiene tendencia a aparecer en edades más tempranas y a ser con mayor frecuencia bilateral o múltiple<sup>17,18</sup>. Hasta el momento se han observado varios subtipos histológicos, entre los cuales los tumores dependientes de los segmentos distales de la nefrona, el híbrido oncócito y el cromóforo son los más frecuentes<sup>19</sup>. Sin embargo, el carcinoma renal de células claras y el papilar presentan una incidencia relativamente baja en los pacientes con SBHD<sup>20,21</sup>.

Las lesiones pleuro-pulmonares y renales determinan el pronóstico de los pacientes con SBHD y es necesario realizar un seguimiento periódico mediante tomografía axial computarizada y ecografía abdominal que permita un diagnóstico precoz de las mismas. Su tratamiento será competencia de los especialistas en estos campos.

En cuanto al tratamiento de la clínica cutánea, tiene en la mayoría de los casos un objetivo estético. Las pocas referencias existentes en la literatura científica orientan hacia el empleo de medidas físicas<sup>22-24</sup>.

La mutación detectada según el estudio genético de nuestro paciente había sido previamente descrita en una de las familias estudiada por el grupo de la Dra. Schmidt<sup>1</sup>. Dicha mutación fue objetivada en un paciente con clínica cutánea y pulmonar (pneumotórax espontáneo) que fue diagnosticado basándose en los datos clínicos. En el caso de nuestro paciente no se ha detectado hasta el momento otra patología asociada a las lesiones cutáneas. Actualmente no disponemos de estudios que indiquen una correlación específica entre una determinada mutación y un fenotipo del síndrome. Consideramos, por tanto, que nuestro paciente, así como otros pacientes afectados de SBHD, deben ser seguidos cuidadosamente con el objetivo de descartar precozmente alguna de las patologías potencialmente graves relacionadas con el SBHD, sea cual sea la mutación responsable en cada caso.

#### Conflicto de intereses

Declaramos no tener ningún conflicto de intereses.

#### Bibliografía

- Schmidt LS, Nickerson ML, Warren MB, Glenn GM, Toro JR, Merino MJ, et al. Germline BHD-mutation spectrum and phenotype analysis of a large cohort of families with Birt-Hogg-Dubé syndrome. *Am J Hum Genet.* 2005;76:1023-33.
- Birt AR, Hogg GR, Dubé J. Hereditary multiple fibrofolliculomas with trichodiscomas and acrochordons. *Arch Dermatol.* 1977;113:1674-7.
- Steffen C, Ackerman AB. Fibrofolliculoma, trichodiscoma and Birt-Hogg-Dubé Syndrome. En: Ackerman AB, editor. *Neoplasm with sebaceous differentiation*: Philadelphia: Lea Febiger; 1994. p. 205-37.
- Scalvenzi M, Argenziano G, Sammarco E, Delfino M. Hereditary multiple fibrofolliculomas, trichodiscomas and acrochordons: syndrome of Birt-Hogg-Dubé. *J Eur Acad Dermatol Venereol.* 1998;11:45-7.
- De la Torre C, Ocampo C, Doval IG, Losada A, Cruces MJ. Acrochordons are not a component of the Birt-Hogg-Dubé syndrome: does this syndrome exist? Case reports and review of the literature. *Am J Dermatopathol.* 1999;21:369-74.
- Balus L, Fazio M, Sacerdoti G, Morrone A, Marmo W. Fibrofolliculoma, trichodiscoma and acrochordon. The Birt-Hogg-Dubé syndrome. *Ann Dermatol Venereol.* 1983;110:601-9.
- Fujita WH, Barr RJ, Headley JL. Multiple fibrofolliculomas with trichodiscomas and acrochordons. *Arch Dermatol.* 1981;117:32-5.
- Khoo SK, Bradley M, Wong FK, Hedblad MA, Nordenskjöld M, Teh BT. Birt-Hogg-Dubé syndrome: mapping of a

- novel hereditary neoplasia gene to chromosome 17p12-q11.2. *Oncogene*. 2001;20:5239-42.
9. Schmidt LS, Warren MB, Nickerson ML, Weirich G, Matrosova V, Toro JR, et al. Birt-Hogg-Dubé syndrome, a genodermatosis associated with spontaneous pneumothorax and kidney neoplasia, maps to chromosome 17p11.2. *Am J Hum Genet*. 2001;69:876-82.
  10. Nickerson ML, Warren MB, Toro JR, Matrosova V, Glenn G, Turner ML, et al. Mutations in a novel gene lead to kidney tumors, lung wall defects, and benign tumors of the hair follicle in patients with the Birt-Hogg-Dubé syndrome. *Cancer Cell*. 2002;2:157-64.
  11. Lingaas F, Comstock KE, Kirkness EF, Sørensen A, Aarskaug T, Hitte C, et al. A mutation in the canine BHD gene is associated with hereditary multifocal renal cystadenocarcinoma and nodular dermatofibrosis in the German Shepherd dog. *Hum Mol Genet*. 2003;12:3043-53.
  12. Okimoto K, Kouchi M, Matsumoto I, Sakurai J, Kobayashi T, Hino O. Natural history of the Nihon rat model of BHD. *Curr Mol Med*. 2004;4:887-93.
  13. Toro JR, Glenn G, Duray P, Darling T, Weirich G, Zbar B, et al. Birt-Hogg-Dubé syndrome: a novel marker of kidney neoplasia. *Arch Dermatol*. 1999;135:1195-202.
  14. Zbar B, Alvord WG, Glenn G, Turner M, Pavlovich CP, Schmidt L, et al. Risk of renal and colonic neoplasms and spontaneous pneumothorax in the Birt-Hogg-Dubé syndrome. *Cancer Epidemiol Biomarkers Prev*. 2002;11:393-400.
  15. Roth JS, Rabinowitz AD, Benson M, Grossman ME. Bilateral renal cell carcinoma in the Birt-Hogg-Dubé syndrome. *J Am Acad Dermatol*. 1993;29:1055-6.
  16. Butnor KJ, Guinee DG Jr. Pleuropulmonary pathology of Birt-Hogg-Dubé syndrome. *Am J Surg Pathol*. 2006;30:395-9.
  17. Tickoo SK, Reuter VE, Amin MB, Srigley JR, Epstein JI, Min KW, et al. Renal oncocytosis: a morphologic study of fourteen cases. *Am J Surg Pathol*. 1999;23:1094-101.
  18. Weirich G, Junker K, Salles PGO, Lim SD, de Peralta-Venturina MN, Alvarado-Cabrero I, et al. Comparative genomic hybridization analysis of renal oncocytomas, chromophobe renal cell carcinomas, and tumors with hybrid histology: hybrid oncocytic tumors. *Mod Pathol*. 2002;15:186.
  19. Pavlovich CP, Grubb RL 3rd, Hurley K, Glenn GM, Toro J, Schmidt LS, et al. Evaluation and management of renal tumors in the Birt-Hogg-Dubé syndrome. *J Urol*. 2005;173:1482-6.
  20. Bodmer D, van den Hurk W, van Groningen JJ, Eleveld MJ, Martens GJ, Weterman MA, et al. Understanding familial and non-familial renal cell cancer. *Hum Mol Genet*. 2002;11:2489-98.
  21. Pavlovich CP, Walther MM, Eyler RA, Hewitt SM, Zbar B, Linehan WM, et al. Renal tumors in the Birt-Hogg-Dubé syndrome. *Am J Surg Pathol*. 2002;26:1542-52.
  22. Farant PB, Emerson R. Letter: hyfrecation and curettage as a treatment for fibrofolliculomas in Birt-Hogg-Dubé syndrome. *Dermatol Surg*. 2007;33:1287-8.
  23. Jacob CI, Dover JS. Birt-Hogg-Dubé syndrome: treatment of cutaneous manifestations with laser skin resurfacing. *Arch Dermatol*. 2001;137:98-9.
  24. Alsina MM, Ferrando J, Bombí JA, Pou A, Torras H. Tricodiscomas múltiples familiares. *Med Cutan Iber Lat Am*. 1990;18:30-4.